

8

MIOLOGIA ÂNTERO-LATERAL DO PESCOÇO

8.1. CLASSIFICAÇÃO

Os músculos ântero-laterais do pescoço dividem-se em cervicais superficiais, cervicais laterais, supra-hioideus, infra-hioideus, vertebrais anteriores e vertebrais laterais.

8.1.1. MÚSCULOS CERVICAIS SUPERFICIAIS

Músculo subcutâneo do pescoço (Platysma)

8.1.2. MÚSCULOS CERVICAIS LATERAIS

Músculo esterno-cleido-mastoideu (Musculus sternocleidomastoideus)

8.1.3. MÚSCULOS SUPRA-HIOIDEUS

Músculo digástrico (Musculus digastricus)
Músculo estilo-hioideu (Musculus stylohyoideus)

Músculo milo-hioideu (Musculus mylohyoideus)

Músculo génio-hioideu (Musculus genihyoideus)

8.1.4. MÚSCULOS INFRA-HIOIDEUS

Músculo esterno-cleido-hioideu (Musculus sternohyoideus)

Músculo omo-hioideu (Musculus omohyoideus)

Músculo esterno-tiroideu (Musculus sternothyroideus)

Músculo tiro-hioideu (Musculus thyrohyoideus)

8.1.5. MÚSCULOS VERTEBRAIS ANTERIORES

Músculo longo do colo (Musculus longus colli)

Músculo grande recto anterior da cabeça (Musculus longus capitis)

Músculo pequeno recto anterior da cabeça (Musculus rectus capitis anterior)

Músculo recto lateral da cabeça (Musculus rectus capitis lateralis)

8.1.6. MÚSCULOS VERTEBRAIS LATERAIS

Músculo escaleno anterior (Musculus scalenus anterior)

Músculo escaleno médio (Musculus scalenus medius)

Músculo escaleno posterior (Musculus scalenus posterior)

8.2. DESCRIÇÃO

8.2.1. MÚSCULOS CERVICAIS SUPERFICIAIS

Este grupo compreende, apenas, o músculo subcutâneo do pescoço.

Músculo Subcutâneo do Pescoço (Platysma)

Encontra-se à frente da aponevrose cervical superficial.

Insere-se, em baixo, no tecido celular subcutâneo da região infraclavicular e, em cima, no bordo inferior do maxilar inferior, confundindo-se as suas fibras com os músculos subcutâneos da face (Fig. 209.1).

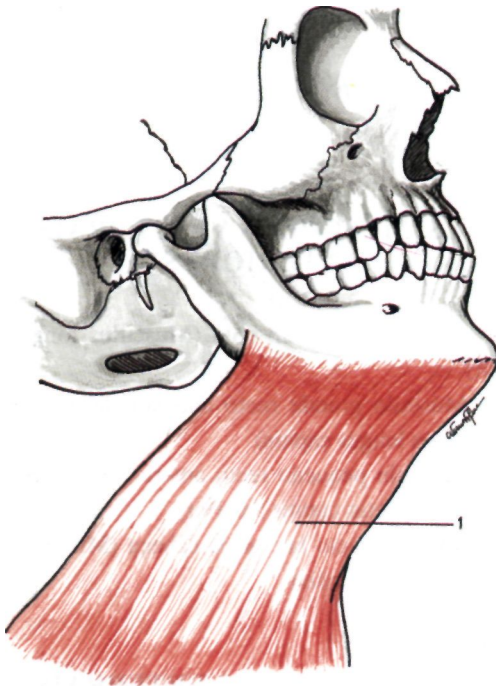


Fig. 209
Músculos cervicais superficiais
1. Músculo subcutâneo do pescoço.

8.2.2. MÚSCULOS CERVICAIS LATERAIS

Este grupo muscular é constituído apenas pelo esterno-cleido-mastoideu.

Músculo Esterno-Cleido-Mastoideu (Musculus sternocleidomastoideus)

É um músculo que se estende da porção ântero-superior do tórax ao occipital e à apófise mastoideia, sendo constituído pelo feixe esternal e pelo feixe clavicular (Fig. 210.1).

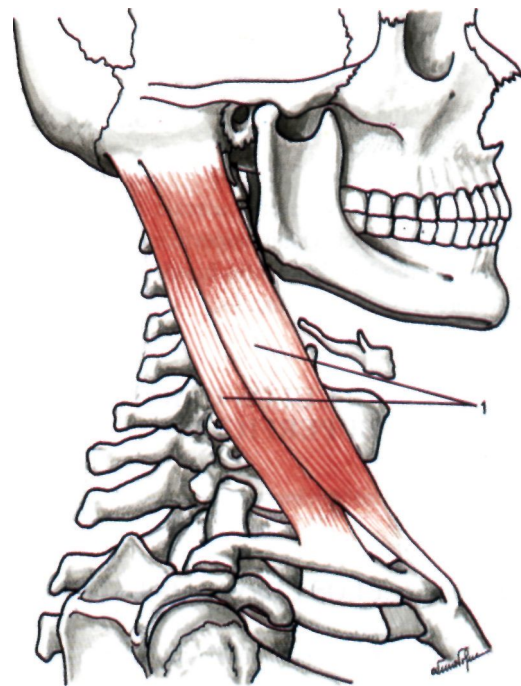


Fig. 210
Músculos cervicais laterais
1. Músculo esterno-cleido-mastoideu.

O feixe esternal insere-se na face anterior do manúbrio esternal e depois na face externa da apófise mastoideia e na linha curva occipital superior (Fig. 211.1).

O feixe clavicular insere-se no quarto interno da clavícula e depois no bordo anterior da apófise mastoideia e na linha curva occipital superior (Fig. 211.2).

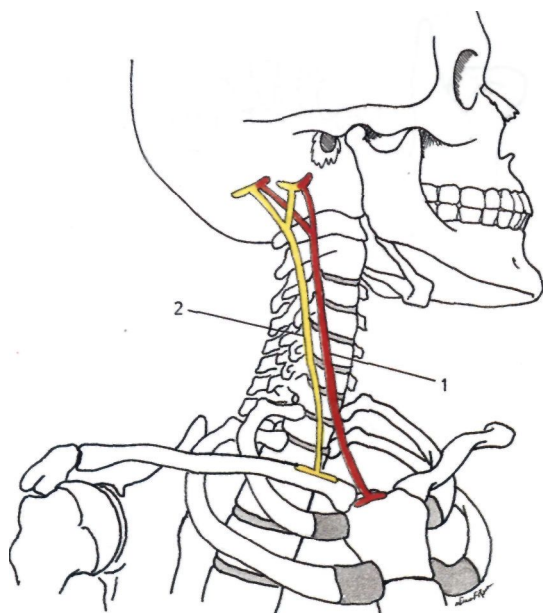


Fig. 211

Esquema das inserções do músculo esternocleidomastoideo

1. Inserções do feixe esternal do músculo esternocleidomastoideo - 2. Inserções do feixe clavicular do músculo esternocleidomastoideo.

8.2.3. MÚSCULOS SUPRA-HIOIDEUS

Este grupo muscular é formado por um plano superficial que inclui os músculos digástrico e estilo-hioideu, um plano médio com o milo-hioideu, e um plano profundo com o génio-hioideu.

Músculo Digástrico (Musculus digastricus)

É um músculo alongado, formado por dois ventres unidos por um tendão intermediário (Fig. 212.1).

O *ventre posterior* (Venter posterior) insere-se na ranhura digástrica, que se encontra na face interna da apófise mastoideia (Figs. 212.2 e 213.1), continuando-se com o *tendão intermediário*, que está situado por cima do osso hióide (Fig. 212.3).

O tendão intermediário continua-se depois pelo *ventre anterior* (Venter anterior), que se insere na fosseta digástrica do maxilar inferior (Figs. 212.4 e 213.2).

O tendão intermediário perfura o músculo estilo-hioideu e, por cima do osso hióide, algumas

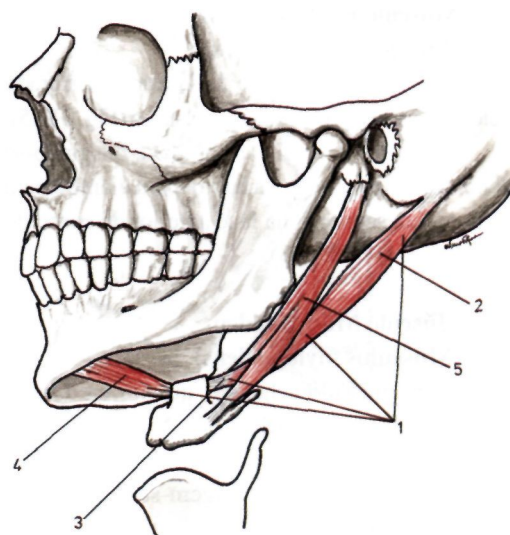


Fig. 212

Músculos supra-hioideus

1. Músculo digástrico - 2. Ventre posterior do digástrico - 3. Tendão intermediário do digástrico - 4. Ventre anterior do digástrico - 5. Músculo estilo-hioideu.

fibras confundem-se com a aponevrose cervical superficial, constituindo a *expansão tendinosa do digástrico*.

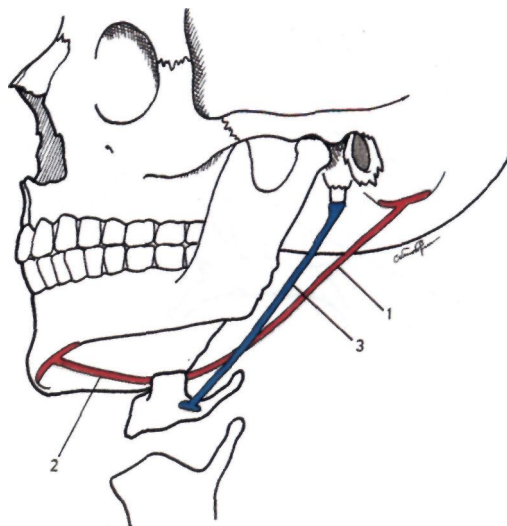


Fig. 213

Esquema das inserções dos músculos digástrico e estilo-hioideu

1. Inserção do ventre posterior do músculo digástrico
2. Inserção do ventre anterior do músculo digástrico
3. Inserções do músculo estilo-hioideu.

Músculo Estilo-Hioideu (Musculus stylohyoideus)

Faz parte do ramalhete de Riolan e é perfurado pelo tendão intermediário do digástrico (Fig. 212.5).

Inserese na apófise estiloideia, dirigindo-se depois obliquamente para baixo, para diante e para dentro, para se inserir na face anterior do corpo do osso hióide (Fig. 213.3).

Músculo Milo-Hioideu (Musculus mylohyoideus)

É um músculo achatado, que forma o pavimento da cavidade bucal.

Inserese na linha oblíqua interna do maxilar inferior. Os seus feixes dirigem-se depois para dentro e para baixo, e acabam por terminar, atrás, na face anterior do corpo do osso hióide e, adiante, na linha mediana, entrecruzando-se com os do milo-hioideu do outro lado, formando a rafe mediana mandíbulo-hioideia (Figs. 214.1 e 215.1).

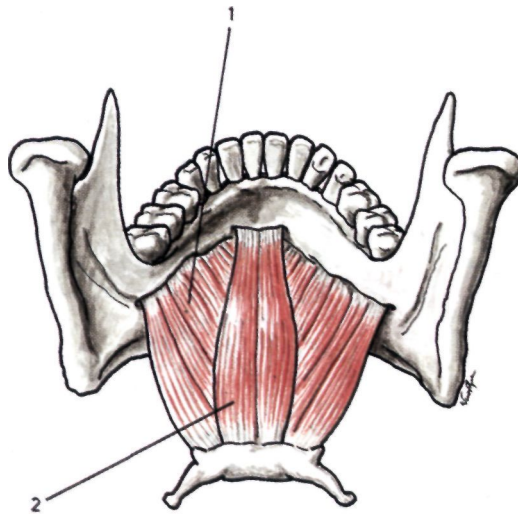


Fig. 214
Músculos supra-hioideus
1. Músculo milo-hioideu
2. Músculo gênio-hioideu.

Músculo Gênio-Hioideu (Musculus geniohyoideus)

É um músculo cilíndrico, que se insere na apófise gêni inferior e na face anterior do osso hióide (Figs. 214.2 e 215.2):

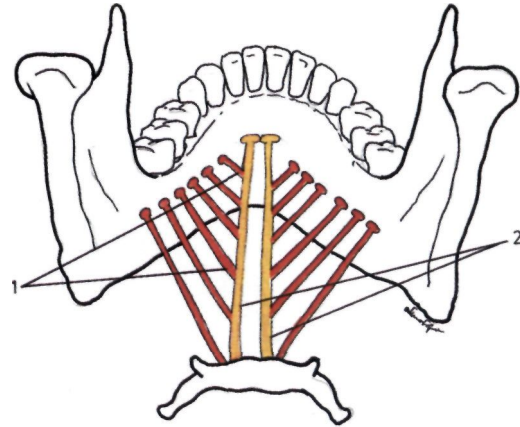


Fig. 215
Esquema das inserções dos músculos milo-hioideu e gênio-hioideu
1. Inserções do músculo milo-hioideu - 2. Inserções do músculo gênio-hioideu.

8.2.4. MÚSCULOS INFRA-HIOIDEUS

São músculos que se estendem desde o osso hióide à clavícula, omoplata e esterno.

Existe um plano superficial, constituído pelo esterno-cleido-hioideu e pelo omo-hioideu e um plano profundo, constituído pelo esterno-tiroideu e pelo tiro-hioideu.

Músculo Esterno-Cleido-Hioideu (Musculus sternohyoideus)

Inserese, em baixo, na face posterior da extremidade interna da clavícula e no manúbrio esternal e, em cima, no bordo inferior do osso hióide, perto da linha mediana (Figs. 216.1 e 217.1).

Músculo Omo-Hioideu (Musculus omohyoideus)

É um músculo achatado, constituído por dois ventres e um tendão intermediário (Figs. 216.2 e 217.2).

O ventre inferior (Venter inferior) insere-se no bordo superior da omoplata, para dentro da chanfradura coracoideia (Fig. 216.3).

O ventre inferior dirige-se depois para cima, para dentro e para diante, dando origem ao tendão intermediário quando cruza a veia jugular interna (Fig. 216.4).

O tendão intermediário dá origem ao *ventre superior* (Venter superior), que se dirige para cima e para dentro para se inserir no bordo inferior do corpo do osso hióide (Fig. 216.5).

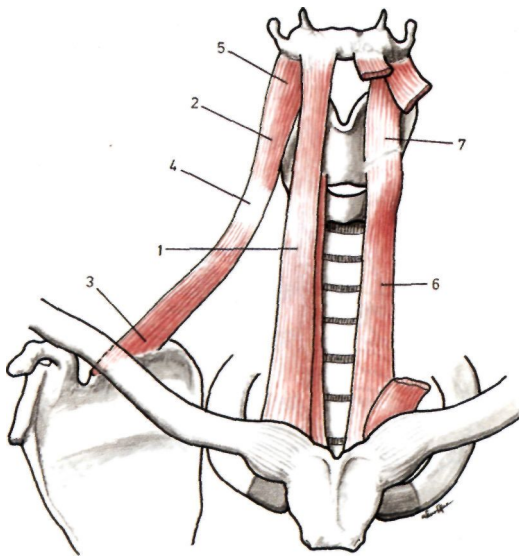


Fig. 216

Músculos infra-hioideus

1. Músculo esterno-cleido-hioideu
2. Músculo omo-hioideu
3. Ventre inferior do omo-hioideu
4. Tendão intermediário do omo-hioideu
5. Ventre superior do omo-hioideu
6. Músculo esterno-tiroideu
7. Músculo tiro-hioideu.

**Músculo Esterno-Tiroideu
(Musculus sternothyroideus)**

Inseri-se na face posterior do manúbrio do esterno e na primeira cartilagem costal. Dirige-se depois para cima, para diante e para fora, inserindo-se na face anterior da cartilagem tiroideia da laringe (Figs. 216.6 e 217.3).

**Músculo Tiro-Hioideu
(Musculus thyrohyoideus)**

Inseri-se, em baixo, na face anterior da cartilagem tiroideia da laringe e, em cima, no bordo inferior do osso hióide (Figs. 216.7 e 217.4).

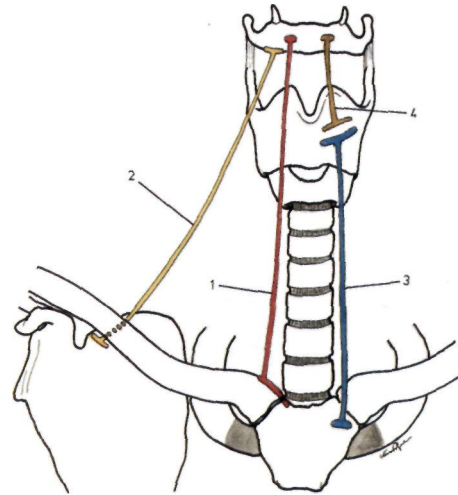


Fig. 217

Esquema das inserções dos músculos infra-hioideus

1. Inserções do músculo esterno-cleido-hioideu
2. Inserções do músculo omo-hioideu - 3. Inserções do músculo esterno-tiroideu - 4. Inserções do músculo tiro-hioideu.

8.2.5. MÚSCULOS VERTEBRAIS ANTERIORES

O grande recto anterior da cabeça, o pequeno recto anterior da cabeça e o longo do colo, estão relacionados com a face anterior da coluna vertebral e o recto lateral da cabeça, com a sua face lateral.

**Músculo Longo do Colo
(Musculus longus colli)**

É um músculo alongado, que se estende do atlas à 3ª vértebra dorsal sendo constituído por três porções (Figs. 218.1 e 219.1,2 e 3).

A *porção oblíqua descendente* vai do tubérculo anterior do atlas aos tubérculos anteriores das apófises transversas das 3ª, 4ª e 5ª vértebras cervicais (Figs. 218.2 e 219.1)

A *porção oblíqua ascendente* vai do corpo das 1ª, 2ª e 3ª vértebras dorsais, aos tubérculos anteriores das apófises transversas das 5ª, 6ª e 7ª vértebras cervicais (Figs. 218.3 e 219.2).

A *porção longitudinal*, situada por dentro das precedentes, inseri-se, em baixo, nos corpos das três primeiras vértebras dorsais, nos corpos das três últimas cervicais e nos tubérculos anteriores das apófises transversas das 4ª, 5ª e 6ª vértebras cervicais e, em cima, nos corpos das 2ª, 3ª e 4ª vértebras cervicais (Figs. 218.4 e 219.3).

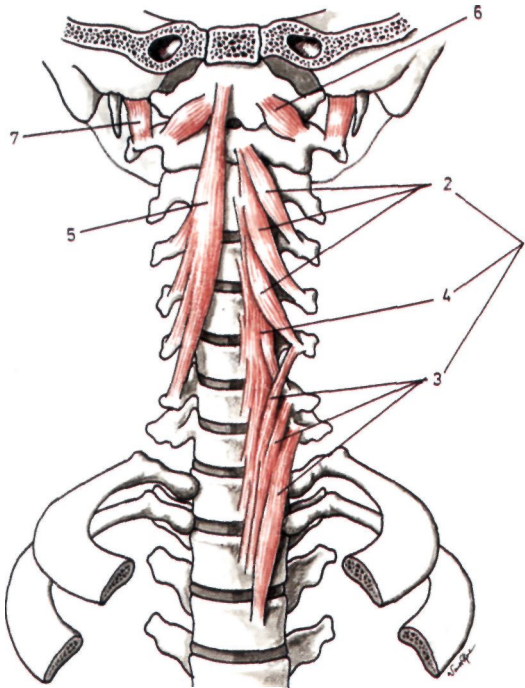


Fig. 218

Músculos vertebrais anteriores

1. Músculo longo do colo - 2. Porção oblíqua descendente do longo colo - 3. Porção oblíqua ascendente do longo colo
4. Porção longitudinal do longo do colo - 5. Músculo grande recto anterior da cabeça - 6. Músculo pequeno recto anterior da cabeça - 7. Músculo recto lareral da cabeça.

Músculo Grande Recto Anterior da Cabeça (Musculus longus capitis)

Insere-se, em cima, na face inferior da apófise basilar, adiante do buraco occipital e, em baixo, nos tubérculos anteriores das apófises transversas das 3^a, 4^a, 5^a e 6^a vértebras cervicais (Figs. 218.5 e 219.4).

Músculo Pequeno Recto Anterior da Cabeça (Musculus rectus capitis anterior)

É um músculo situado atrás do músculo anterior, que se insere na apófise basilar do occipital e na face anterior das massas laterais do atlas (Figs. 218.6 e 219.5).

Músculo Recto Lateral da Cabeça (Musculus rectus capitis lateralis)

Insere-se em baixo no ramo anterior da apófise transversa do atlas e, em cima na apófise jugular do occipital (Figs. 218.7 e 219.6).

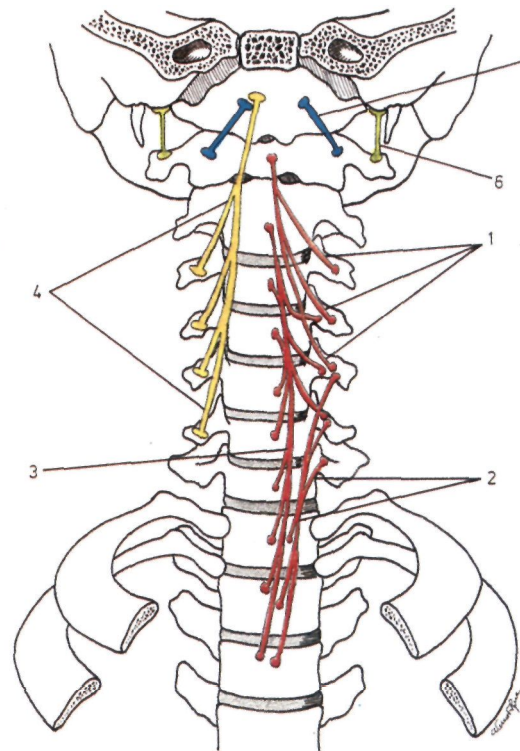


Fig. 219

Esquema das inserções dos músculos vertebrais anteriores

1. Inserções da porção oblíqua descendente do músculo longo do colo - 2. Inserções da porção oblíqua ascendente do músculo longo do colo - 3. Inserções da porção longitudinal do músculo longo do colo
4. Inserções do músculo grande recto anterior da cabeça
5. Inserções do músculo pequeno recto anterior da cabeça
6. Inserções do músculo recto lateral da cabeça.

8.2.6. MÚSCULOS VERTEBRAIS LATERAIS

Este grupo muscular é constituído pelos músculos escalenos.

Músculo Escaleno Anterior (Musculus scalenus anterior)

Insere-se em cima nos tubérculos anteriores das apófises transversas das 3^a, 4^a, 5^a e 6^a vértebras cervicais. Estes feixes independentes vão-se fundindo e acabam por se reunir num tendão único, que se insere no tubérculo de Lisfranc, situado na face superior da 1^a costela (Figs. 220.1 e 221.1).

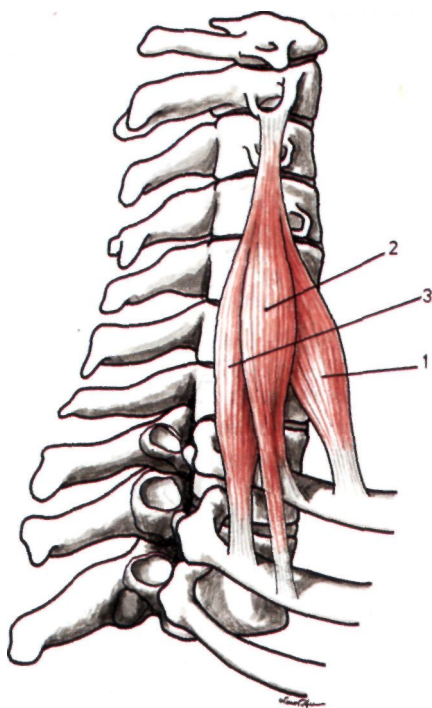


Fig. 220

Músculos vertebrais laterais vistos lateralmente

1. Músculo escaleno anterior - 2. Músculo escaleno médio
3. Músculo escaleno posterior.

Músculo Escaleno Médio (Musculus scalenus medius)

Insere-se, em cima, nos tubérculos anteriores das apófises transversas das sete vértebras cervicais e, em baixo, na face superior da 1.^a costela e, por vezes, na 2.^a costela, por um feixe secundário (Figs. 220.2 e 221.2).

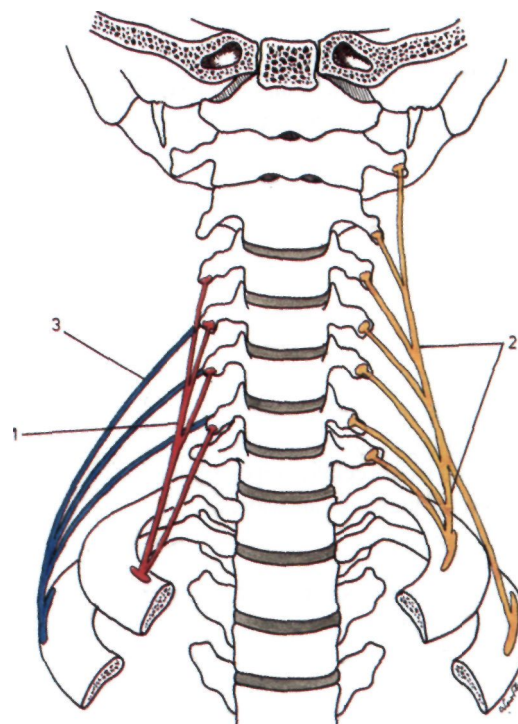


Fig. 221

Esquema das inserções dos músculos vertebrais laterais

1. Inserções do músculo escaleno anterior - 2. Inserções do músculo escaleno médio - 3. Inserções do músculo escaleno posterior.

8.3. APONEVROSES DO PESCOÇO

Consideram-se no pescoço três aponevroses: superficial, média e profunda.

8.3.1. APONEVROSE CERVICAL SUPERFICIAL (LAMINA SUPERFICIALIS)

Situa-se imediatamente por baixo da pele, contornando o pescoço e a nuca, podendo consi-

derar-se nela uma superfície externa e outra interna e duas circunferências, uma superior e outra inferior (Fig. 222.1).

A *superfície externa* está relacionada com a pele, da qual está separada pelo músculo subcutâneo do pescoço e por vasos e nervos superficiais.

A *superfície interna* corresponde aos diferentes órgãos que ocupam as regiões do pescoço e da nuca. Desta superfície destacam-se três pro-

longamentos de cada lado: lateral, submaxilar e subparotidiano.

O prolongamento lateral, depois de envolver os escalenos, alcança as apófises transversas das vértebras cervicais, dividindo a região cervical em duas partes: uma anterior e outra posterior ou nuca.

O prolongamento submaxilar contribui para a constituição da loca da glândula submaxilar.

O prolongamento subparotidiano vai ajudar na constituição da loca parotidiana.

A circunferência superior insere-se na sínfise mentoniana, no bordo inferior do maxilar inferior, no tubérculo zigomático, na apófise mastoideia, na linha curva occipital superior e na protuberância occipital exterior.

A circunferência inferior insere-se no esterno, na clavícula, no acrómio, na espinha da omoplata, para além da qual a aponevrose se vai confundir com a aponevrose do grande dorsal.

Ao nível da fúrcula esternal, a aponevrose cervical superficial desdobra-se em dois folhetos, condicionando o *espaço supra-esternal*, onde se encontra tecido celulo-adiposo, gânglios linfáticos e as veias jugulares anteriores.

8.3.2. APONEVROSE CERVICAL MÉDIA (LAMINA PRETRACHEALIS)

Situada por baixo da aponevrose cervical superficial, encontra-se compreendida entre os dois músculos omo-hioideus, envolvendo no seu desdobramento todos os músculos infra-hioideus (Fig.222.2).

A face anterior relaciona-se directamente com a aponevrose superficial.

A face posterior está relacionada com a laringe, traqueia, esófago, glândula tiroideia e feixe vasculo-nervoso do pescoço.

Os *bordos laterais* correspondem aos músculos omo-hioideus.

O *bordo inferior* estende-se de uma chanfradura coracoideia à outra.

8.3.3. APONEVROSE CERVICAL PROFUNDA OU PRÉ-VERTEBRAL (LAMINA PREVERTEBRALIS)

Está situada adiante dos músculos da região pré-vertebral (Fig. 222.3).

Insere-se, em cima, na apófise basilar do occipital, lateralmente nas apófises transversas das vértebras cervicais e, em baixo, confunde-se com o tecido célula-adiposo do mediastino.

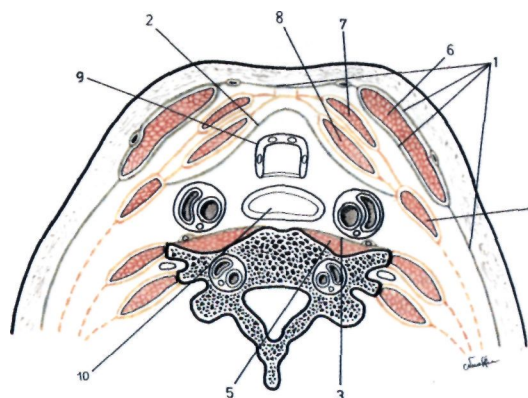


Fig. 222

Aponevroses cervicais observadas num corte transversal do pescoço

1. Aponevrose cervical superficial
2. Aponevrose cervical média - 3. Aponevrose cervical profunda ou pré-vertebral - 4. Músculo omo-hioideu
5. Músculos pré-vertebrais
6. Músculo esterno-cleido-mastoideu
7. Músculo esterno-cleido-hioideu
8. Músculo esterno-tiroideu
9. Traqueia
10. Esófago.

8.4. ACÇÕES MUSCULARES

Os músculos ântero-laterais do pescoço têm numerosas acções.

dos digástricos são elevadores do osso hióide.

8.4.1. MÚSCULOS CERVICAIS SUPERFICIAIS

O *músculo subcutâneo do pescoço* puxa para baixo a pele do mento e baixa a comissura labial.

8.4.2. MÚSCULOS CERVICAIS LATERAIS

Os *esterno-cleido-mastoideus* fazem a flexão da cabeça quando se contraem simultaneamente e executam movimentos de inclinação lateral para o mesmo lado e de rotação da cabeça para o lado oposto quando se contraem isoladamente.

8.4.3. MÚSCULOS SUPRA-HIOIDEUS

Os *músculos geni-hioideus, milo-hioideus* e o *ventre anterior dos digástricos*, são abaixadores do maxilar inferior ou elevadores do osso hióide, conforme o ponto fixo.

Os *estilo-hioideus* e o *ventre posterior*

8.4.4. MÚSCULOS INFRA-HIOIDEUS

Os músculos *esterno-cleido-hioideus, omo-hioideus* e *tiro-hioideus* abaixam o osso hióide.

Os *esterno-tiroideus* abaixam a laringe.'

8.4.5. MÚSCULOS VERTEBRAIS ANTERIORES

O *longo do colo* é um flexor da coluna cervical.

O *grande recto* e o *pequeno recto anterior da cabeça* são flexores da cabeça.

O *recto lateral da cabeça* inclina lateralmente a cabeça e o pescoço.

8.4.6. MÚSCULOS VERTEBRAIS LATERAIS

Os *escalenos* são inspiradores acessórios ao elevarem as duas primeiras costelas e, além disso, inclinam lateralmente a cabeça para o mesmo lado e imprimem-lhe um movimento de rotação para o lado oposto.